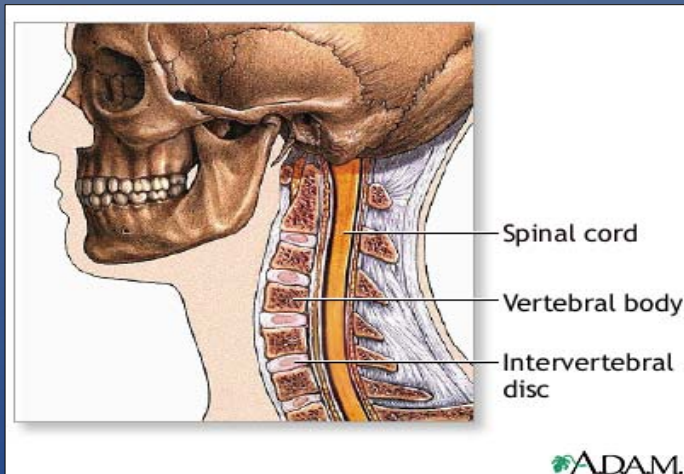


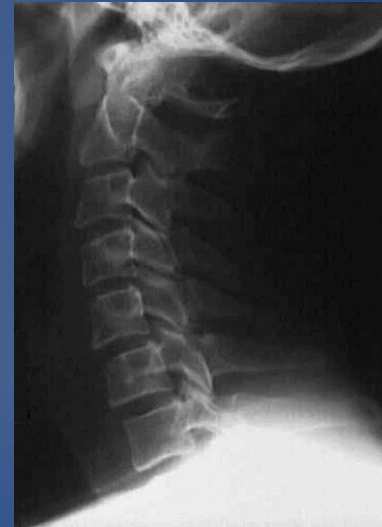# ΕΚΦΥΛΙΣΤΙΚΕΣ ΠΑΘΗΣΕΙΣ ΤΗΣ ΑΥΧΕΝΙΚΗΣ ΜΟΙΡΑΣ ΤΗΣ ΣΠΟΝΔΥΛΙΚΗΣ ΣΤΗΛΗΣ (ΑΜΣΣ)



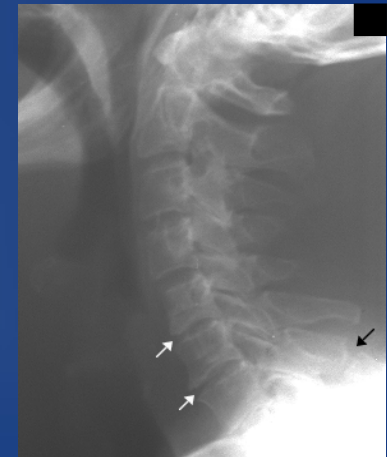
# Εκφυλιστική νόσος της ΑΜΣΣ

Η διαδικασία εκφύλισης με την πάροδο της ηλικίας είναι συνάρτηση γενετικών και περιβαλλοντικών παραγόντων και ακολουθεί διαφορετική πορεία σε κάθε άνθρωπο, ανάλογα με τον τρόπο ζωής, την εργασία, την διατροφή κτλ

**Δομές που υπόκεινται σε εκφύλιση:** μεσοσπονδύλιοι δίσκοι, σπονδυλικά σώματα, αρθρώσεις, σύνδεσμοι και μύες



Normal



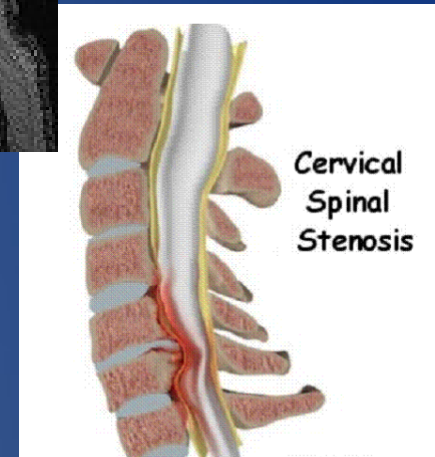
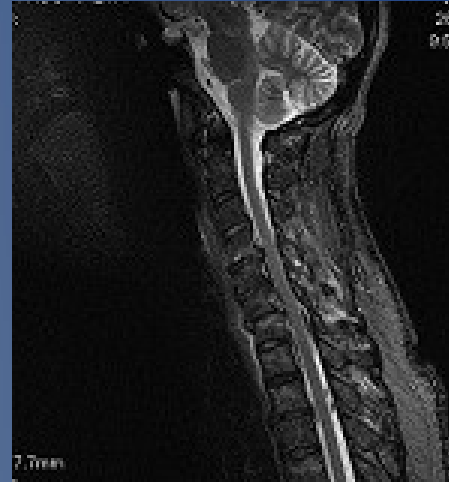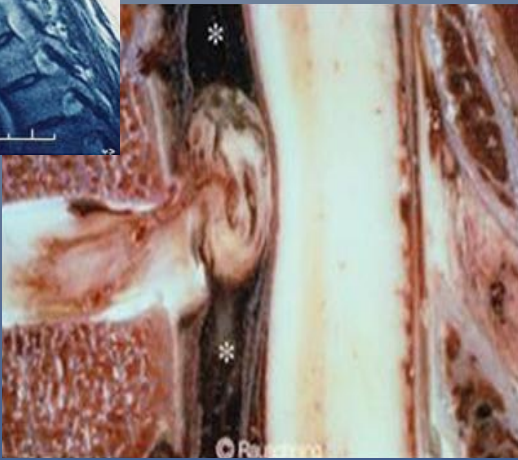
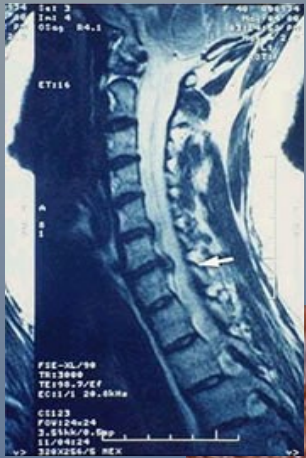
Degenerative

# ΑΥΧΕΝΙΚΗ ΣΠΟΝΔΥΛΩΣΗ

**Αποτελεί έναν γενικό όρο περιγραφής ενός συνόλου επιμέρους εκφυλιστικών καταστάσεων της ΑΜΣΣ**

- **Κήλη μεσοσπονδυλίου δίσκου**
- **Στένωση σπονδυλικού σωλήνα**
- **Με ή χωρίς εκφύλιση σπονδυλικών αρθρώσεων**
- **Με ή χωρίς σχηματισμό οστεοφύτων**
- **Με ή χωρίς εγκολεασμό του μεσοσπονδύλιου δίσκου**

**Σύχνα συνυπάρχουν οι ανωτέρω παθολογίες**



**ΚΗΛΗ ΜΕΣΟΣΠΟΝΔΥΛΙΟΥ  
ΔΙΣΚΟΥ (ΚΜΔ-ΑΜΣΣ)**

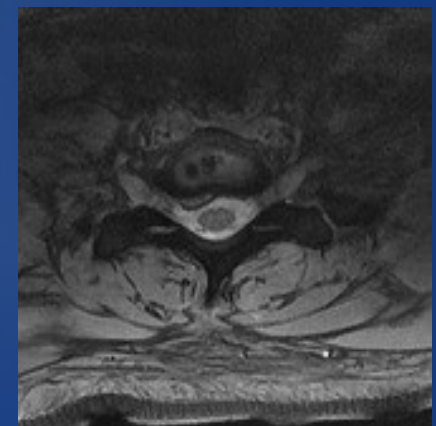
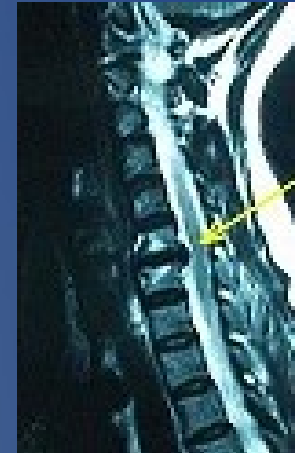**ΣΤΕΝΩΣΗ ΣΠΟΝΔΥΛΙΚΟΥ  
ΣΩΛΗΝΑ ΜΕ ΣΥΝΥΠΑΡΞΗ ΚΜΔ  
ΑΜΣΣ ΚΑΙ ΣΧΗΜΑΤΙΣΜΟ  
ΟΣΤΕΟΦΥΤΩΝ**

# ΚΗΛΗ ΜΕΣΟΣΠΟΝΔΥΛΙΟΥ ΔΙΣΚΟΥ (ΚΜΔ-ΑΜΣΣ)

**ΚΛΙΝΙΚΗ ΕΙΚΟΝΑ:** πόνος στον αυχένα, στον ώμο και στο χέρι με ριζιτική κατανομή, δυσαισθησίες και αιμωδίες, μυϊκή αδυναμία, έκπτωση αντανακλαστικών

**ΔΙΑΓΝΩΣΗ:** μαγνητική τομογραφία ΑΜΣΣ, νευροφυσιολογικός έλεγχος άνω άκρων

**ΔΙΑΦΟΡΙΚΗ ΔΙΑΓΝΩΣΗ:** παθήσεις ώμου, σύνδρομο σκαληνών μυών, βλάβες βραχιονίου πλέγματος, όγκοι, λοιμώξεις, έρπηος ζωστήρας, ισχαιμία μυοκαρδίου, περιφερική ωλένια νευρίτιδα, σύνδρομο καρπιαίου σωλήνα



# ΣΤΕΝΩΣΗ ΑΜΣΣ

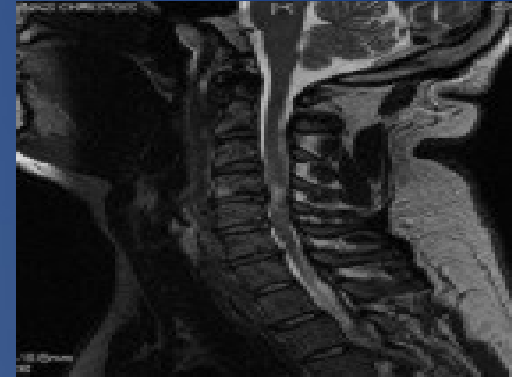## ΣΠΟΝΔΥΛΙΚΗ ΣΤΕΝΩΣΗ

- **Κεντρική στένωση**

στένωση του κεντρικού τμήματος του σπονδυλικού σωλήνα

- **Τρηματική στένωση**

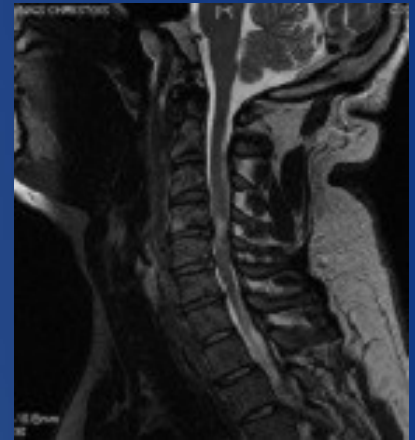στένωση των σπονδυλικών τρημάτων, δηλαδή του σημείου εξόδου των νεύρων



**ΣΥΜΠΤΩΜΑΤΑ-ΣΗΜΕΙΑ:** πόνος, δυσαισθησίες άνω άκρων, μυική αδυναμία συχνά αμφοτερόπλευρη  
**ΔΙΑΓΝΩΣΗ:** αξονική και μαγνητική τομογραφία ΑΜΣΣ, μυελογραφία, λειτουργικές ακτινογραφίες αυχένος σε κάμψη και έκταση

# ΑΥΧΕΝΙΚΗ ΣΠΟΝΔΥΛΩΤΙΚΗ ΜΥΕΛΟΠΑΘΕΙΑ

- Η συχνότερη αιτία δυσλειτουργίας του νωτιαίου μυελού σε ασθενείς >55ετών
- Το συχνότερο εύρημα κατά την διάγνωση είναι οι διαταραχές βάδισης με συνοδές αιμωδίες των άνω άκρων και η απώλεια της λεπτής κινητικότητας των χεριών αμφοτερόπλευρα



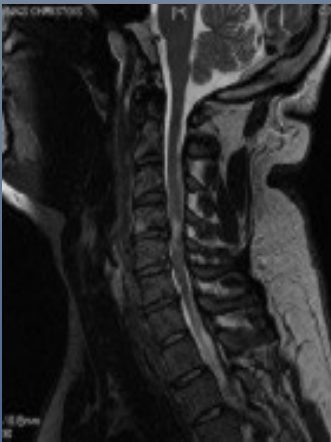**παθοφυσιολογικός μηχανισμός:** δυναμική πίεση του νωτιαίου μυελού- αξονική βλάβη- διαταραχές μικροκυκλοφορίας- ανάπτυξη ισχαιμίας

**σημεία και συμπτώματα:** Σ.Lhermitte's, Σ.Hoffman's, υπέρταση και κλώνος κάτω άκρων, Σ.Babinski, αιμωδίες και μυική αδυναμία άνω άκρων, διαταραχές ισορροπίας και βάδισης, σπαστικότητα κάτω άκρων, ορθοκυστικές διαταραχές

**φυσική πορεία:** προοδευτική επιδείνωση εάν δεν αντιμετωπισθεί εγκαίρως χειρουργικά

**διαφορική διάγνωση:** περιφερική πολυνευροπάθεια, νόσος κινητικού νευρώνα, σκλήρυνση κατα πλάκας, συριγγομυελία

# ΑΥΧΕΝΙΚΗ ΣΠΟΝΔΥΛΩΤΙΚΗ ΜΥΕΛΟΠΑΘΕΙΑ



**Table 74.2** Nurick grade of disability from cervical spondylosis <sup>43</sup>

Grade	Description
0	signs or symptoms of root involvement without myelopathy
1	myelopathy, but no difficulty in walking
2	slight difficulty in walking, able to work
3	difficulty in walking but not needing assistance, unable to work full-time
4	able to walk only with assistance or walker
5	chairbound or bedridden



# ΘΕΡΑΠΕΥΤΙΚΗ ΠΡΟΣΕΓΓΙΣΗ

## ΣΥΝΤΗΡΗΤΙΚΗ ΘΕΡΑΠΕΙΑ:

αναλγητική αγωγή, αποφυγή κόπωσης, φυσιοθεραπεία, εφαρμογή αυχενικού κηδεμόνα επί ενδείξεων, στοχευμένες ελάχιστα επεμβατικές θεραπείες (εγχύσεις, εφαρμογή ραδιοσυχνοτήτων)

**ΕΝΔΕΙΞΕΙΣ ΧΕΙΡΟΥΡΓΙΚΗΣ ΠΑΡΕΜΒΑΣΗΣ:** μυελοπάθεια-προοδευτικά επιδεινούμενη μυική αδυναμία άνω άκρου, πόνος που δεν υποχωρεί μετά από 2 μήνες συντηρητικής θεραπείας

## ΧΕΙΡΟΥΡΓΙΚΕΣ ΕΠΙΛΟΓΕΣ:

- Πρόσθια αυχενική δισκεκτομή και σπονδυλοδεσία (ACDF)
- Προσθια αυχενική δισκεκτομή και αρθροπλαστική
- Σωματεκτομή
- Πεταλεκτομή
- Πεταλοπλαστική
- Πεταλεκτομή με οπίσθια αυχενική σπονδυλοδεσία

## **Ενδείξεις πρόσθιας αποσυμπίεσης**

- Ένα έως τρία επίπεδα για χειρουργική αποκατάσταση
- Απώλεια αυχενικής λόρδωσης
- Συνδυασμός μυελοπάθειας με έντονη αυχεναλγία

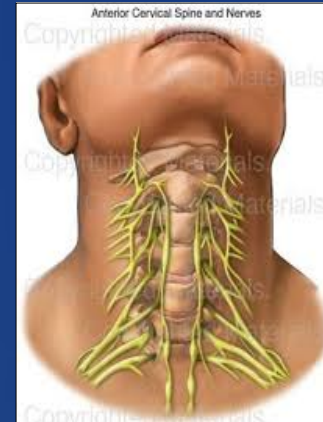## **Ενδείξεις για οπίσθια αποσυμπίεσης**

- Αποκατάσταση περισσότερων των τριών επιπέδων
- Πίεση του νωτιαίου μυελού από πάχυνση του ωχρού συνδέσμου
- Οστεοποίηση του οπίσθιου επιμήκους συνδέσμου σε λорδωτικό αυχένα
- Μυελοπάθεια επί συγγενούς σπονδυλικής στένωσης

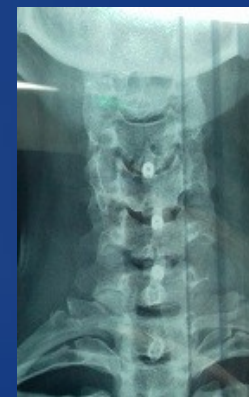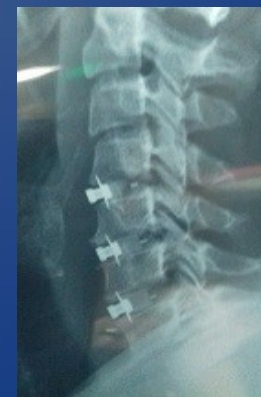**επί κύφωσης της ΑΜΣΣ πρέπει να εφαρμόζεται πρόσθια αποσυμπίεση και σπονδυλοδεσία**

# ΠΡΟΣΘΙΑ ΑΥΧΕΝΙΚΗ ΔΙΣΚΕΚΤΟΜΗ ΚΑΙ ΣΠΟΝΔΥΛΟΔΕΣΙΑ (ACDF)

- Μπορεί να εφαρμοσθεί σε πολλά επίπεδα
- Υψηλά ποσοστά επιτυχίας σε πάθηση ενός δίσκου
- Αφαίρεση δίσκου και εμφύτευση διασωματικού κλωβού για αποκατάσταση του μεσοσπονδύλιου διαστήματος και διόρθωση της αυχενικής λόρδωσης



**Επιπλοκές:** δυσφαγία, δυσκαταποσία, αιμάτωμα, πάρεση παλίνδρομου λαρυγγικού νεύρου και βράγχος φωνής, διάτρηση οισοφάγου, μεσοθωρακίτιδα, ψευδάρθρωση (αποτυχία οστεοποίησης του μοσχεύματος, συχνότερη σε καπνιστές), νόσος παρακείμενου διαστήματος

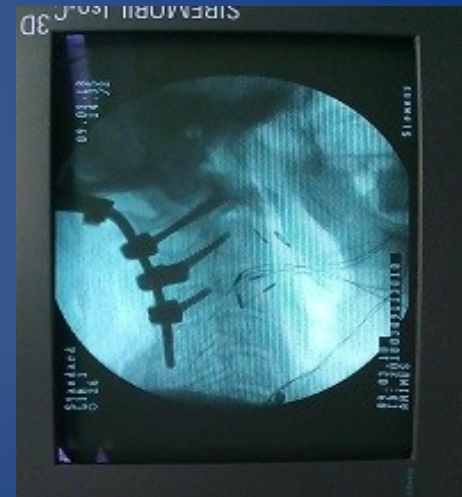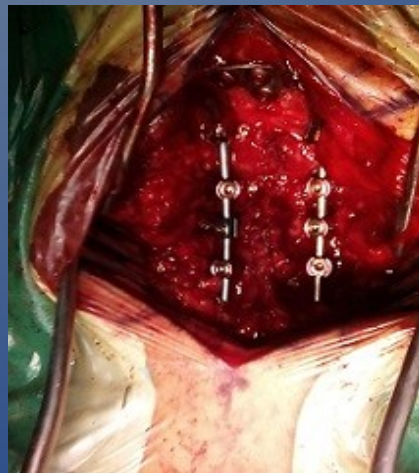

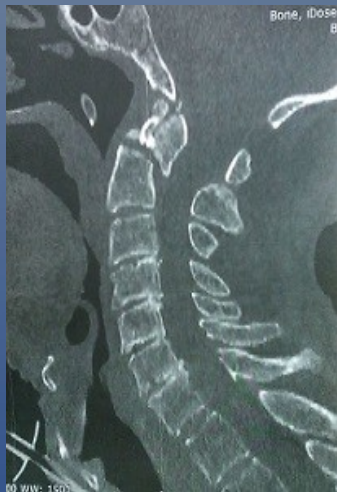
# **ΠΡΟΣΘΙΑ ΑΥΧΕΝΙΚΗ ΣΩΜΑΤΕΚΤΟΜΗ ΚΑΙ ΣΠΟΝΔΥΛΟΔΕΣΙΑ**

- Σε αυχενική σπονδύλωση- σπονδυλωτική μυελοπάθεια πολλαπλών επιπέδων
- Αφαίρεση δίσκου και σπονδύλου, αποσυμπίεση
- Χρήση κυλίνδρου για αποκατάσταση του εναπομείναντο διαστήματος και πλάκας στήριξης

# ΟΠΙΣΘΙΑ ΑΥΧΕΝΙΚΗ ΠΡΟΣΠΕΛΑΣΗ ΠΕΤΑΛΕΚΤΟΜΗ ΜΕ Ή ΧΩΡΙΣ ΣΠΟΝΔΥΛΟΔΕΣΙΑ

- Σε περιπτώσεις σπονδυλωτικής μυελοπάθειας- αποσυμπίεση και στήριξη
- Διάφορες τεχνικές οπίσθιας σπονδυλοδεσίας



**Οπισθια αυχενόινιακή σπονδυλοδεσία  
σε κάταγμα οδόντος**